

[https://doi.org/10.18524/2077-1746.2023.1\(52\).284689](https://doi.org/10.18524/2077-1746.2023.1(52).284689)

УДК 59.085:[611.36+616.7+611.018.4]:612.394

**Б. М. Галкін**<sup>1</sup>, д.б.н., проф.

**І. В. Ходаков**<sup>2</sup>, науковий співробітник

**Л. М. Хромагіна**<sup>2</sup>, к.б.н., старший науковий співробітник

<sup>1</sup>Одеський національний університет імені І. І. Мечникова, Біотехнологічний науково-навчальний центр, провул. Шампанський, 2, 65058, Одеса, Україна, e-mail: bgalkin@ukr.net

<sup>2</sup>Державна установа «Інститут стоматології та щелепно-лицевої хірургії НАМН України», лабораторія біохімії, вул. Рішельєвська, 11, 65026, Одеса, Україна, e-mail: flavan.ua@gmail.com

## **КОРЕЛЯЦІЯ МІЖ ПОКАЗНИКАМИ ЗАПАЛЕННЯ В ПЕЧІНЦІ ТА ОСТЕОДИСТРОФІЧНИМИ ЗМІНАМИ В КІСТКАХ ЩУРІВ ПРИ ГІПЕРВІТАМІНОЗІ А**

Гіпервітаміноз А на тлі формування пародонтиту в щурів призводить до зниження щільності стегнових кісток і поперекових хребців внаслідок зменшення вмісту мінерального компоненту, що корелює зі зростанням активності еластази й підвищенням вмісту МДА у тканинах печінки самців і самок. У самців виявлена кореляція між рівнем активності каталази й кислій фосфатази в печінці і показниками стану кісток.

**Ключові слова:** щури; гіпервітаміноз А; щільність кісток; склад кісток; остеодистрофія; печінка; показники запалення та інтоксикації; кореляція

У стоматології вітамін А використовують для лікування захворювань ротової порожнини різної етіології: глосалгії, гінгівіту, гіперкератичних, ерозивно-некротичних уражень слизових, кровоточивості ясен, пульпіту, хронічних періодонтитів та ін., чинником розвитку яких може стати також й нестача в організмі вітаміну А [1, 2, 3, 4]. Однак, тривала або багаторазова терапія ретинолом, особливо у випадках використання високих доз, може призводити до значного накопичення вітаміну А у печінці, наслідком чого є прояви ознак гіпервітамінозу А: зниження імунітету, виразкування слизових оболонок, випадіння волосся, гальмування процесів остео- і хондрогенезу та ін. [3, 5, 6].

Печінка є органом депонування вітаміну А й здатна забезпечувати нормальну концентрацію ретинолу у крові (2 мкмоль/л) при дефіциті чи відсутності ретинолу у їжі протягом декількох місяців. 50–80% від загальної кількості вітаміну А в організмі знаходиться саме у печінці [5]. Відомо, що кінцевою ланкою депонування вітаміну А є стеллатні (зірчасті) клітини, які містять до 90% від загальної кількості ретинолу у печінці [5, 7]. Надмірне накопичення вітаміну А спричиняє перетворення цих клітин у міофібробласти, наслідком чого може

бути поступовий розвиток фіброзу, який, за умов хронічної інтоксикації ретинолом, призводить до цирозу печінки [8, 9].

Стан кісткової тканини при гіпервітамінозі А також набуває суттєвих змін. Але, згідно об'ємної систематизованої інформації Ribaya-Mercado et al. (2007) за період 1985–2007 років, зв'язок між застосуванням вітаміну А для лікування й профілактики та патологічними змінами у кістковій системі людини (мінеральна щільність, перелами, скелетні ушкодження) мав суперечливий характер [10]. Зрозуміло, що ступінь негативного впливу ретинолу на організм може залежати від дози, тривалості терапії, взаємодії з іншими вітамінами у складі мультивітамінних комплексів та лікувальними препаратами, супутніх захворювань, статі, віку, особливостей харчування тощо. До того ж, концентрація ретинолу в плазмі крові не є надійною оцінкою небезпечного накопичення вітаміну А в печінці [11].

Отже, важливо контролювати стан різних систем організму у випадках, коли однією зі складових лікування стоматологічних захворювань є тривалий прийом певних доз вітаміну А, навіть якщо ці дози рекомендовані [12]. Критичними об'єктами такого контролю є печінка та кісткова система. Дослідження взаємозв'язку біохімічних показників печінки з показниками стану кісткової системи, особливо за значними патологічними змінами, можуть бути корисними для контролю розвитку й запобігання небажаних побічних ефектів у кістках на базі аналізу печінкових показників при застосуванні вітаміну А для лікування стоматологічних захворювань у людини.

**Мета роботи:** дослідити кореляцію між біохімічними показниками запалення й антиоксидантного захисту у печінці та щільністю й складом трубчастих кісток і хребців у щурів за умов застосування високої дози вітаміну А на тлі вживання пародонтитогенної дієти.

### Матеріали та методи дослідження

Експерименти проводили на самцях і самках білих щурів лінії Wistar віком 1 місяць. Роботу виконували в два етапи. На першому етапі провели випробування пародонтитогенної дієти, за використання якої у щурів моделювали пародонтит та визначали вплив цієї дієти на щільність стегнових кісток. На другому етапі на тлі використання цієї дієти моделювали гіпервітаміноз А для дослідження впливу надлишкового надходження вітаміну А до організму щурів на стан кісткової системи і біохімічні показники печінки. Визначали: ступінь атрофії альвеолярного відростка щелеп, щільність та вміст мінерального (МК) й органічного (ОК) компонентів у стегнових кістках і поперекових хребцях, активність еластази, каталази, кислотофосфатази, уреази й вміст малонового діальдегіду (МДА) у тканинах печінки

На кожному з етапів дослідження щури були поділені на дві групи: контрольну – тварини якої утримувалися на раціоні з повноцінного гранульованого

твердого комбінованого корму, та дослідну – в якій на першому етапі щурів утримували на пародонтитогенній дієті, на другому етапі – на тлі споживання пародонтитогенної дієти вводили щурам вітамін А у дозі 8000 МО на 1 кг маси тіла. При виборі дози вітаміну А базувалися на такому: відомо, що щодобові введення ретинолу в дозах 10000–25000 МО на щура протягом 3 тижнів призводять до вірогідних порушень структури кісток, зміни біохімічних показників кісткової тканини та зростанню екскреції гідроксипроліну з сечею [13]. Оскільки формування пародонтиту у щурів потребує 2-х місячного утримання тварин на пародонтитогенній дієті, ми збільшили тривалість експериментів саме на цей термін і знизили щодобову дозу вітаміну А до 8000 МО на кг маси тіла щурів для запобігання надлишкової інтоксикації тварин ретинолом.

Кількість тварин у групах – по 6 щурів віком 2 місяці, тривалість експериментів на кожному з етапів – 56 діб. Маса тіла на початок експериментів: самців – не більше  $140,3 \pm 4,3$  г, самок – не більше  $130,3 \pm 4,4$  г.

Як джерело вітаміну А використовували препарат «Ретинолу ацетат» АТ «ВІТАМІНИ» (Україна, м. Умань; 1 мл препарату містить 100 000 МО вітаміну А), який додавали до складу пародонтитогенної дієти. Для втримання надходження вітаміну А в обраній дозі щурів зважували щотижнево й перераховували необхідну кількість ретинолу ацетату залежно від маси тварин.

Для формування пародонтиту у щурів використовували пародонтитогенну дієту за Сукманського і Макаренко (2006) [14].

Добова потреба у кормі в щурів дослідної групи 2-го етапу на початку експерименту була в середньому 166 г/кг маси тіла, на кінець – 114 г/кг. Корм видавали щодобово після видалення з клітки й зважування залишків старого корму.

Тварин виводили з експерименту шляхом тотального кровопускання з серця. Для досліджень виділяли фрагмент печінки, нижні щелепи із зубами, стегнові кістки та поперекові хребці. У печінці визначали активність еластази, кислотої фосфатази, уреази, каталази та вміст МДА за методами [15].

У щелепах визначали атрофію альвеолярного відростка як ступінь оголення коренів молярів відносно відстані між нижнім краєм альвеоли і вершиною зуба, обчислений у відсотках, за методом [15].

Кістки ретельно очищували від м'язових тканин та хрящів, після чого визначали їх щільність і вміст у них МК й ОК гравіметричними методами. Щільність кісток визначали на основі різниці показників зважування кісток у повітрі і в дистильованій воді з урахуванням фізичних параметрів води й дроту, за допомогою якого кістки прикріплювали до важеля ваг, за способом [15]. Вміст МК і ОК в кістках визначали як вагові частки, обчислені у відсотках, на основі вимірів маси вологих і висушених кісток та їх об'єму із застосуванням постійних фізичних параметрів колагену й гідроксиапатиту як основних складових кісткової тканини за способом [15].

Вибір статистичних методів опрацювання отриманих даних ґрунтується на попередній перевірці відповідності розподілу первинних даних закону нормального розподілу з використанням критерію Шапіро-Вілка. Відповідно до цього для подальшого статистичного опрацювання нами використано t-критерій Стюдента, й для аналізу зв'язків між показниками стану кісток і біохімічними показниками печінки обчислювали коефіцієнти кореляції Пірсона. При аналізі кореляції враховували загальноприйнятий поділ величин коефіцієнта кореляції  $r$  на три групи: 0,8 і більше – зв'язок (або кореляція) великої сили, від 0,6 та менше 0,8 – зв'язок середньої сили, менше 0,6 – слабкий зв'язок [16]. Статистичне опрацювання отриманих результатів здійснювали за допомогою програми STATISTICA 7.0 StatSoft, Inc.

### Результати дослідження

На першому етапі дослідження було встановлено, що майже двохмісячне утримання щурів на пародонтитогенній дієті призводить до статистично вірогідного підвищення щільності стегових кісток: на 11,4% у самців і на 12,4% у самок. У наявності слабка, але загальна тенденція до формування більшої за значеннями щільності кісток у самок порівняно з аналогічними показниками самців як у нормі, так і за патологією (табл.1).

Таким чином, утримання щурів на пародонтитогенній дієті не викликає у тварин погіршення стану трубчастих кісток, принаймні за значеннями щільності цих кісток, а навпаки сприяє суттєвому підвищенню щільності стегових кісток. При цьому утримання щурів на пародонтитогенній дієті викликало у них формування пародонтиту: ступінь атрофії альвеолярного відростку в таких щурів склав  $35,7 \pm 0,9\%$  у порівнянні з контрольним показником  $27,8 \pm 0,7\%$  ( $t = 6,93$ ;  $p < 0,001$ ). Формування пародонтиту сталося переважно внаслідок зниження фізичного навантаження на щелепи через споживання м'якої їжі, дефіциту жиророзчинних вітамінів та місцевий вплив цукрози, яка міститься в кормі в певній кількості, на тканини пародонту.

Таблиця 1

#### Щільність стегових кісток щурів за утримання на повноцінній та пародонтитогенній дієтах

Показник	Група	
	Контрольна (повноцінна дієта)	Дослідна (пародонтитогенна дієта)
<b>Самці</b>		
Щільність, мг/мм <sup>3</sup>	1,440 ± 0,035	1,604 ± 0,021 $p < 0,001$
<b>Самки</b>		
Щільність, мг/мм <sup>3</sup>	1,472 ± 0,010	1,655 ± 0,017 $p < 0,001$

Примітка:  $p$  – вірогідність відмінностей від відповідного показника контрольної групи

На другому етапі дослідження до умов утримання тварин дослідної групи до моделювання пародонтиту додали й формування гіпервітамінозу А. Як у самців, так і в самок цієї групи наприкінці експерименту спостерігали вірогідне зниження щільності всіх кісток: у самців – на 9,2% стегнових кісток і на 6,4% поперекових хребців, у самок – на 8,8% і 9,1% відповідно на високому рівні значущості (табл. 2, 3), що свідчить про негативний вплив надлишкового надходження вітаміну А до організму на стан кісткової системи щурів. Разом з тим, у контрольних групах щільність всіх кісток у самок була суттєво вище, ніж у самців ( $p < 0,05$ ) (табл. 2, 3). Таку саму тенденцію спостерігали у самок дослідної групи для стегнових кісток – щільність цих кісток була вище на 3,1% у порівнянні з показниками у самців (табл. 2). Щільність стегнових кісток в контрольній групі була вищою за щільність поперекових хребців в середньому в 1,06–1,07 рази у самців і самок.

За аналізу складу досліджуваних кісток було визначено, що зниження щільності кісток у щурів дослідної групи було наслідком зниження вмісту МК й підвищення вмісту ОК. Так, у самців дослідної групи частка МК у стегнових кістках й у хребцях була на 12,9% й 8,4% меншою, ніж у таких самих кістках контрольних тварин, у самок – на 11,2% і 12,2% меншою відповідно (табл.3, 4). Проте вміст органічного компоненту в дослідній групі був вищим на 7,9% у стегнових кістках і на 3,5% у хребцях у самців, та на 5,2% і 5,5% у самок відповідно, ніж у кістках щурів контрольної групи (табл. 2, 3).

Таблиця 2

**Показники стану стегнових кісток щурів за умов формування пародонтиту й гіпервітамінозу А**

Показник	Група	
	Контрольна (повноцінна дієта)	Дослідна (пародонтитогенна дієта, вітамін А)
<b>Самці</b>		
Щільність, мг/мм <sup>3</sup>	1,537 ± 0,009	1,395 ± 0,012 $p < 0,001$
Вміст МК,%	41,77 ± 0,74	28,83 ± 1,40 $p < 0,001$
Вміст ОК,%	23,01 ± 0,49	30,79 ± 1,29 $p < 0,001$
<b>Самки</b>		
Щільність, мг/мм <sup>3</sup>	1,577 ± 0,011 $p_{\text{сам}} < 0,05$	1,438 ± 0,007 $p < 0,001$
Вміст МК,%	44,19 ± 0,75	33,02 ± 1,08 $p < 0,001$
Вміст ОК,%	23,08 ± 0,39	28,29 ± 1,35 $p < 0,01$

Примітка:  $p$  – вірогідність відмінностей від відповідного показника контрольної групи,  $p_{\text{сам}}$  – вірогідність відмінностей між показниками щільності у самців і самок контрольної групи, МК – мінеральний компонент, ОК – органічний компонент.

Тобто зниження вмісту МК в кістках щурів дослідної групи було суттєвішим, ніж підвищення органічного компоненту, що й призвело до зниження щільності кісток у тварин цієї групи. Також відзначено, що за умов гіпервітамінозу А у стегнових кістках самок мінералізація пригнічувалася декілька менше, ніж у самців, і частка ОК теж була меншою, хоча ця тенденція не була статистично значущою.

Додавання надлишкової кількості вітаміну А до корму призвело до значного зниження ваги щурів дослідної групи у порівнянні з показниками контрольної групи: по закінченні експерименту відносний приріст маси тіла у самців дослідної групи складав  $24,7 \pm 9,2\%$  у порівнянні з  $113,3 \pm 6,3\%$  в контрольній групі, у самок –  $15,5 \pm 1,8\%$  у порівнянні з  $66,2 \pm 2,6\%$  відповідно (рис.).

Таблиця 3

**Показники стану поперекових хребців щурів за умов формування пародонтиту й гіпервітамінозу А**

Показник	Група	
	Контрольна (повноцінна дієта)	Дослідна (пародонтитогенна дієта, вітамін А)
<b>Самці</b>		
Щільність, мг/мм <sup>3</sup>	$1,445 \pm 0,005$	$1,352 \pm 0,007$ $p < 0,001$
Вміст МК,%	$34,84 \pm 0,43$	$26,40 \pm 0,82$ $p < 0,001$
Вміст ОК,%	$25,20 \pm 0,64$	$28,66 \pm 0,69$ $p < 0,01$
<b>Самки</b>		
Щільність, мг/мм <sup>3</sup>	$1,480 \pm 0,008$ $p_{\text{сам}} < 0,01$	$1,345 \pm 0,007$ $p < 0,001$
Вміст МК,%	$37,22 \pm 0,62$	$25,01 \pm 0,86$ $p < 0,001$
Вміст ОК,%	$25,16 \pm 0,30$	$30,70 \pm 1,20$ $p < 0,001$

Примітка: така як до таблиці 2.

Видно, що приріст маси тіла самок у контрольній групі був статистично вірогідно меншим від приросту ваги самців на 41,6%. Також у самок, на відміну від самців, формування гіпервітамінозу А супроводжувалося частковим полісінням тіла.

В дослідній групі щурів формування пародонтиту й гіпервітамінозу А призвело до статистично значимого підвищення активності таких ферментів у тканинах печінки: еластази у самців – на 51,3% й у самок – на 39,9%, кислій фосфатази у самців і в самок – на 23,0–23,2%, уреазу у самців – на 24,7% й

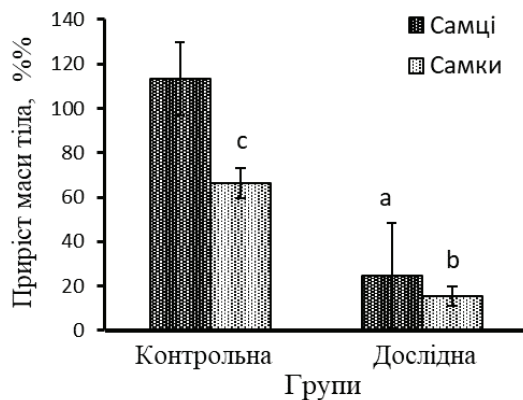


Рисунок. Відносний приріст маси тіла щурів за умов формування пародонтиту й гіпервітамінозу А.

Примітка: групи: Контрольна – повноцінна дієта; Дослідна – гіпервітаміноз А на тлі моделювання пародонтиту; a, b – вірогідна відмінність від показника контрольної групи у самців (a) та самок (b); c – вірогідна відмінність між показниками самців і самок контрольної групи; вірогідність всіх відмінностей –  $p < 0,001$ ; довірчі інтервали надані для  $P = 0,95$ .

у самок – на 29,8% (табл. 4). Також у печінці в щурів цієї групи суттєво підвищився вміст МДА: у самців – на 34,6%, у самок – на 63,7%. Активність каталази за умовами моделювання патологій чисельно знизилася на 3,1–3,8%, але цей факт статистично вірогідним був тільки для самців. Видно, що в печінці самців дослідної групи рівень підвищення еластази був більшим, ніж у самок, і навпаки, у самок вміст МДА підвищився значніше, ніж у самців. У нормі всі відповідні біохімічні показники у самок і самців статистично не відрізнялися, на тлі патології – активність каталази в самок була статистично значимо вище за показник у самців.

Результати дослідження вказують на те, що зміни показників стану кісток і печінки за розвитку гіпервітамінозу А мали певний взаємозв'язок. Слід зазначити, що показники слабого зв'язку в нашому дослідженні не мали статистичної значущості, показники середньої й великої сили були вірогідні. Кореляційний аналіз показав, що найтісніший зв'язок ( $|r| > 0,8$ ) був між активністю печінкової еластази й показниками стану кісток. Середнє значення цієї кореляції було більшим для самок – 0,847, ніж для самців – 0,705. У самок кореляція активності еластази з усіма показниками стану всіх кісток була великої сили, у самців – сильний зв'язок спостерігали тільки зі щільністю стегнової кістки. У самців кореляцію середньої сили відзначено з вмістом МК і ОК стегнових кісток і зі щільністю й МК поперекових хребців, з вмістом ОК хребців – зв'язок був слабкий (табл. 5). До того, з щільністю кісток і вмістом МК активність еластази корегувала негативно, а з вмістом ОК – позитивно.



Вміст МДА у печінці також негативно корелював з щільністю й вмістом МК стегнових кісток і поперекових хребців у щурів обох статей із близькими значеннями зв'язку середньої сили:  $r$  для самців – від  $-0,624$  до  $-0,714$ , у самок – від  $-0,662$  до  $-0,709$ . У самців між вмістом МДА й ОК у стегновій кістці спостерігали позитивний статистично вірогідний слабкий зв'язок ( $0,595$ ) (табл. 5).

Таблиця 4

**Біохімічні показники печінки щурів за умов формування пародонтиту й гіпервітамінозу А**

Показник	Група	
	Контрольна (повноцінна дієта)	Дослідна (пародонтитогенна дієта, вітамін А)
<b>Самці</b>		
Активність еластази, мккат/кг	284,04 ± 39,06	429,60 ± 17,67 $p < 0,01$
Активність кислої фосфатази, мккат/кг	69,82 ± 1,55	85,86 ± 5,85 $p < 0,05$
Активність уреазы, мкат/кг	0,454 ± 0,043	0,566 ± 0,023 $p < 0,05$
Активність каталази, мкат/кг	3,60 ± 0,02	3,46 ± 0,02 $p < 0,001$
Вміст МДА, ммоль/кг	30,13 ± 1,02	40,55 ± 1,98 $p < 0,001$
<b>Самки</b>		
Активність еластази, мккат/кг	292,94 ± 15,39	409,82 ± 17,80 $p < 0,001$
Активність кислої фосфатази, мккат/кг	68,34 ± 4,36	84,17 ± 4,80 $p < 0,05$
Активність уреазы, мкат/кг	0,415 ± 0,030	0,539 ± 0,039 $p < 0,05$
Активність каталази, мкат/кг	3,84 ± 0,06	3,72 ± 0,04 $p_{\text{сам}} < 0,001$
Вміст МДА, ммоль/кг	26,37 ± 2,30	43,16 ± 3,64 $p < 0,01$

Примітка:  $p$  – вірогідність відмінностей від відповідного показника контрольної групи,  $p_{\text{сам}}$  – вірогідність відмінностей між показниками у самців і самок дослідної групи.

Кореляція між активністю каталази і показниками стану кісток відзначена тільки у самців і була середньої сили. Активність каталази позитивно корелювала зі щільністю й вмістом МК для всіх кісток ( $0,741$ – $0,797$ ) та негативно – з вмістом ОК для стегнових кісток (табл. 5).

У самців також була відзначена негативна кореляція середньої сили між активністю кислої фосфатази та щільністю й вмістом МК у стегнових кістках.

Активність уреазы мала позитивний зв'язок середньої сили тільки з вмістом ОК у самців.



Таблиця 5

**Коефіцієнти кореляції між біохімічними показниками печінки і показниками стану кісток за умов формування пародонтиту й гіпервітамінозу А у щурів**

Біохімічні показники печінки	Стегнові кістки			Поперекові хребці		
	Щ	МК	ОК	Щ	МК	ОК
<b>Самці</b>						
Вміст МДА	<b>-0,714</b>	<b>-0,681</b>	<b>0,595</b>	<b>-0,673</b>	<b>-0,624</b>	0,374
Активність каталази	<b>0,777</b>	<b>0,741</b>	<b>-0,644</b>	<b>0,797</b>	<b>0,749</b>	-0,476
Активність уреаз	-0,507	-0,527	0,537	-0,516	-0,562	0,611
Активність КФ	<b>-0,629</b>	<b>-0,615</b>	0,550	-0,597	-0,599	0,533
Активність еластази	<b>-0,815</b>	<b>-0,791</b>	<b>0,741</b>	<b>-0,714</b>	<b>-0,682</b>	0,486
<b>Самки</b>						
Вміст МДА	<b>-0,709</b>	<b>-0,662</b>	0,450	<b>-0,739</b>	<b>-0,704</b>	0,496
Активність каталази	0,439	0,418	-0,321	0,397	0,389	-0,319
Активність уреаз	-0,566	-0,557	0,454	-0,584	-0,574	0,426
Активність КФ	-0,472	-0,465	0,372	-0,490	-0,477	0,372
Активність еластази	<b>-0,868</b>	<b>-0,883</b>	<b>0,834</b>	<b>-0,836</b>	<b>-0,854</b>	<b>0,808</b>

Примітка: Щ – щільність кісток; МК – вміст мінерального компоненту кісток; ОК – вміст органічного компоненту кісток; МДА – малоновий діальдегід; КФ – кисла фосфатаза. Жирним шрифтом виділено статистично значущі коефіцієнти кореляції ( $p < 0,05$ ).

Результати аналізу свідчать, що біохімічні показники печінки корелюють з вмістом ОК менше, ніж з щільністю й вмістом МК як у самців, так і в самок для всіх досліджуваних кісток.

### Обговорення результатів

За результатами дослідження було встановлено, що утримання щурів на пародонтитогенній дієті не погіршує стан трубчастих кісток щурів. Тоді як надлишкове споживання вітаміну А на тлі моделювання пародонтиту призвело до патологічної зміни метаболізму організму щурів: зниження відносного приросту маси тіла, полісіння тіла самок і порушень ремоделювання кісткової тканини: гальмування мінералізації і підвищеного накопичення органічного компоненту, зниження щільності всіх досліджуваних кісток.

Відомо, що у кістковій тканині при гіпервітамінозі А спостерігається підвищення кількості та розміру остеокластів, посилення кісткової резорбції й редукції остеоїду, формування остеопенії чи остеопорозу, перелами [17]. Оскільки основна функція вітаміну А в організмі є регуляція проліферації

та диференціація клітин різних тканин, то цю функцію ретинол повною мірою виконує й у кістковій тканині через взаємодію з ретиноїдними рецепторами RARs (рецептори ретиноїдної кислоти)  $\alpha$ ,  $\beta$  і  $\gamma$  та RXRs (ретиноїдні X-рецептори)  $\alpha$ ,  $\beta$  і  $\gamma$  остеобластів і остеокластів, через які регулює функціонування цих клітин [18]. *In vitro* встановлено, що ретиноїдна кислота пригнічує синтез OPG (остеопротегерин) і підвищує синтез ліганда RANKL в остеобластах, який активує через рецептори RANK ядерний фактор NF-каппа- $\beta$  остеокластів, який стимулює їх проліферацію, диференціацію й активацію [19]. Тобто при гіпервітамінозі А відношення RANKL/OPG зростає, й це призводить до підвищення резорбції мінералізованої тканини, що узгоджується з показниками вмісту органічного, мінерального компонентів і щільністю кісток щурів у нашому дослідженні. Ретиноїдні рецептори RARs та RXRs відносяться до сімейства стероїдно-тиреоїдних рецепторів, до яких належать також рецептори VDR вітаміну D і тиреоїдного гормону [3, 5]. Тож, вітамін А при надлишковій кількості у організмі може конкурувати з вітаміном D, стероїдними і тиреоїдними гормонами, порушуючи регуляторні ланцюжки цих речовин, і, як наслідок, зміщувати напрямок ремоделювання кісткових тканин на шлях деструкції. Вітамін D впливає на експресію понад 200 генів, частина з яких кодує D-залежні кальційзв'язуючі білки, а рецептори на  $1,25(\text{OH})_2\text{D}_3$  широко представлені в організмі й виявлені у понад 35 органах і тканинах [20]. Внаслідок антагонізму між вітамінами А і D за переваги надходження ретинолу в організм знижуються ефективність регуляції кісткового метаболізму вітаміном D, а також ефективність інтестинальної абсорбції та ренальної реабсорбції кальцію, що посилює резорбцію кісткових тканин для підтримання кров'яного гомеостазу [21].

Суттєві відхилення біохімічних показників за умовами гіпервітамінозу А від контрольних значень у печінці щурів свідчать про значні порушення стану цього органу. Так, підвищення активності лізосомального ферменту кислій фосфатази й нейтрофільної еластази вказують на розвиток запалення у тканині печінки. Ріст вмісту МДА у печінці свідчить про посилення перекисного окиснення ліпідів в наслідок дії такого ушкоджуючого фактору, як зростання рівня перекисів у тканинах, що призводить до порушення функціональності мембранних компонентів клітин, в тому числі, до вивільнення лізосомальних ферментів. Зниження рівня активності каталази, що спостерігали при надмірному входженні вітаміну А до організму щурів, може пов'язуватися з підвищеним окиснювальним навантаженням на тканини печінки та надлишкову витрату цього антиоксидантного ферменту для нейтралізації перекисів. Зростання уреазу за умовами формування гіпервітамінозу А вказує на інтоксикацію ретинолом і є наслідком збільшення частки умовно-патогенної складової мікробіоти в організмі, яка продукує цей гідролітичний фермент, тобто сигналізує про розвиток певного ступеня дисбіозу.

Відомо, що кінцевою ланкою депонування вітаміну А є стелатні (зірчасті) клітини, які містять до 90% від загальної кількості ретинолу у печінці [5, 7]. Саме ці клітини грають головну роль у формуванні фіброзу при гіпервітамінозі А. Інтоксикація ретинолом стимулює проліферацію цих клітин та їх перетворення у міофібробласти, що продукують велику кількість аномального позаклітинного матриксу (колаген, глікопротеїни, глікани), який порушує кровозабезпечення тканин печінки, зокрема живлення гепатоцитів, і призводить до пошкодження їх внутрішньоклітинних структур [8, 9]. Це стимулює інфільтрацію тканин печінки макрофагами, які посилюють ушкодження клітин і продукують медіатори запалення, серед них: трансформуючий фактор росту TGF- $\beta$ 1, що активує стелатні клітини й стимулює продукцію матриксних компонентів, інтерлейкін ІЛ-6, фактор некрозу пухлини  $\alpha$  (TNF- $\alpha$ ) та ін. [22, 23]. Внутрішньоклітинна деструкція гепатоцитів супроводжується ушкодженням плазматичних мембран, у тому числі й лізосомальних, що спричиняє вихід лізосомальних ферментів й посилення процесів деструкції [7, 24]. Підвищення активності саме таких ферментів – еластази й кислій фосфатази, – яке спостерігалось у нашому дослідженні, свідчить про розвиток запалення печінки внаслідок введення щурам великої дози вітаміну А. Інші автори також фіксували підвищення рівня кислій фосфатази в біопсійному матеріалі з печінки й кісток людей (культуристи та молоді люди віком 18 років) після тривалого (до 1,5 років) щодобового прийому ретинолу у дозі 200–300 тис. МО, що поєднувалося із гіпертрофією стелатних клітин та резорбцією в кістках [9, 17]. Розвиток фіброзу супроводжується ростом вільно радикальної продукції й оксидативного стресу [8]. Зростання МДА й зниження активності каталази, як маркерів оксидантного навантаження, яке ми спостерігали при гіпервітамінозі А у нашому дослідженні, відзначають також інші дослідники при експериментальному гепатиті [25].

Результати двох етапів дослідження свідчать також про те, що темпи приросту маси тіла й інтенсивність ремоделювання кісток у самок і самців щурів мали суттєві відмінності. Самкам, у порівнянні з самцями, були притаманні знижений темп приросту маси тіла й знижена інтенсивність процесів ремоделювання кісток, що призводить до підвищеної мінералізації кісткової тканини, яка у свою чергу, сприяє формуванню більш високої щільності кісток у самок. Цю тенденцію спостерігали в контрольній групі для показників стегнових кісток і поперекових хребців, та для стегнових кісток у дослідній групі. Тобто самки демонструють тенденцію до більшої стійкості до патогенетичних факторів. Можливо, знижені темп зростання маси тіла й активність ремоделювання кісток у самок порівняно з самцями є своєрідним еволюційним пристосуванням для запобігання погіршення стану кісток при розвитку патологій, що впливають на метаболізм кісткової тканини.

Аналіз кореляції між біохімічними показниками печінки і показниками стану кісток показав, що незалежно від статі тварин активність еластази у печінці

мала найтісніший зв'язок зі змінами у кістках. Друге місце за силою такого зв'язку належав вмісту МДА. При цьому, зниження вмісту МК і щільності кісток тісно корелюють із зростанням активності еластази й ростом вмісту МДА. Натомість, збільшення вмісту ОК має позитивну кореляцію з активністю еластази й МДА.

Відмінності між самцями й самками за інтенсивністю зростання маси тіла й ремоделювання кісткової тканини супроводжувалися відмінностями за кореляцією між біохімічними показниками печінки та показниками стану кісткової системи. Так, у самок активність еластази мала найбільшу кореляцію з усіма показниками стану кісток, тоді як у самців її значення було нижчим, а з вмістом ОК у хребцях взагалі не була підтверджена статистично. Активність каталази тільки у самців статистично вірогідно корелювала з показниками стану кісток за виключенням вмісту ОК у поперекових хребцях, натомість у самок же цей зв'язок був слабкий і невірогідний. Також у самців активність кислої фосфатази статистично значимо корелювала тільки зі щільністю стегнових кісток й вмістом МК у них, у самок вірогідних кореляцій з цим ферментом взагалі не було.

Отже, такі зміни біохімічних показників стану печінки в лабораторних тварин, як то: збільшення активності еластази й вмісту МДА незалежно від статі та зниження активності каталази і підвищення активності кислої фосфатази у самців за тривалого гіпервітамінозу А – інформують про суттєві порушення метаболізму кісток, зокрема пригнічення мінералізації кісткової тканини та зниження щільності трубчастих кісток й хребців.

Також при дослідженнях дії та розробках профілактичних або лікувальних препаратів для запобігання негативного впливу гіпервітамінозу А на стан печінки й кісткової системи слід враховувати статеві відмінності функціонування кісткової системи й печінки лабораторних тварин для правильної інтерпретації біохімічних показників печінки стосовно стану кісток.

### **Висновки:**

1. Дієта для формування пародонтиту сприяє статистично вірогідному підвищенню щільності стегнових кісток щурів. Гіпервітаміноз А на тлі формування пародонтиту призводить до зниження щільності стегнових кісток і поперекових хребців, яке супроводжується суттєвим зниженням вмісту мінерального компоненту та підвищенням вмісту органічного компоненту, з високим рівнем статистичної значущості.

2. Гіпервітаміноз А на тлі формування пародонтиту призводить до статистично значимих зростань активності еластази, кислої фосфатази, уреаз, зниження активності каталази, підвищення вмісту МДА у тканинах печінки.

3. Високий рівень кореляції в обох статевих групах визначено між показниками стану кісток і активністю еластази, та середньої сили – вмістом МДА

у тканинах печінки, причому із щільністю й вмістом мінерального компоненту печінкові показники корелюють негативно, з вмістом органічного компоненту – позитивно.

4. Активність каталази й кислотої фосфатази статистично значимо корелювала з щільністю й вмістом мінерального компоненту тільки у самців.

Стаття надійшла до редакції 8.05.2023

### Список використаної літератури

1. Соколова І. І., Ярошенко О. Г., Олейнічук В. В. Вітамінотерапія в стоматології: навч.-метод. посібник для лікарів-інтернів, лікарів-стоматологів та студентів стомат. фак-ту. Харків: ХНМУ, 2020. 32 с.
2. The role of vitamins in oral health. A systematic review and meta-analysis / M. G. Cagetti [et al.] *Int. J. Environ. Res. Public Health*. 2020. Vol. 17(938). P. 1–22. doi: 10.3390/ijerph17030938.
3. Ефекти вітамінів А, Е, D, порушення їх обміну та оцінка рівня вітамінної забезпеченості в дітей (огляд літератури) / О. М. Мочульська [та ін.]. *Сучасна педіатрія. Україна*. 2021. Т. 2(114). С. 58–66. doi: 10.15574/SP.2021.114.58.
4. Rathee M., Kundu R. Vitamin A and oral health: a review. *Indian J. of Applied Research*. 2013. Vol. 3. 2 p. doi: 10.15373/2249555X/OCT2013/109
5. В'юницька Л. В., Паливода К. О. Гіпотези щодо механізму дії вітаміну А. *Укр. мед. часопис*. 2006. № 3(53). С. 33–38.
6. Горобець А. О. Вітаміни і мікроелементи як специфічні регулятори фізіологічних та метаболічних процесів в організмі дітей та підлітків. *Укр. журнал перинатології і педіатрії*. 2019. Т. 4 (80). С. 75–92. doi: 10.15574/PP.2019.80.75.
7. Особливості депонування вітаміну А в організмі курей і щурів / І. А. Іонов [та ін.]. П'ята міжнародна конференція молодих учених: Харківський природничий форум (19–20 травня 2022 р., м. Харків). Збірник тез. / Харків: ХНПУ імені Г. С. Сковороди, 2022. С. 19–22.
8. Vitamin A intake forms resistance to hypervitaminosis A and affects the functional activity of the liver / A. Bozhkov [et al.]. *Clinical Nutrition Open Science*. 2022. Vol. 41. P. 82–97. doi: 10.1016/j.nutos.2021.12.003.
9. Castaño G., Etchart C., Sookoian S. Vitamin A toxicity in a physical culturist patient: a case report and review of the literature. *Annals of Hepatology*. 2006. Vol. 5(4). P. 293–295. doi: 10.1016/S1665-2681(19)31992-1.
10. Ribaya-Mercado J. D., Blumberg J. B. Vitamin A: Is It a risk factor for osteoporosis and bone fractures? *Nutrition Reviews*. 2007. Vol. 65(10). P. 425–438. doi: 10.1301/nr.2007.oct.425-438.
11. Liver damage due to hypervitaminosis / A. M. Sy [et al.]. *ACG Case Rep. J*. 2020. Vol. 7. 3 pp. doi: 10.14309/crj.0000000000000431.
12. Ross D. A. Recommendations for vitamin A supplementation. *J. of Nutrition*. 2002. October. P. 2902S-2906S. doi: 10.1093/jn/132.9.2902S.
13. Effects of hypervitaminosis A on bone and mineral metabolism of the rat / S. Hough [et al.]. *Endocrinol*. 1988. Vol. 122(6). P. 2933–2939. doi: 10.1210/endo-122-6-2933.
14. Сукманский О. И., Макаренко О. А. Экспериментальная модель генерализованного пародонтита. *Вісник стоматології*. 2006. № 2. С. 2–3.
15. Методи дослідження стану кишечника та кісток у лабораторних щурів. Довідник / О. А. Макаренко [та ін.]. Одеса: видавець С. Л. Назарчук, 2022. 81 с.
16. Лакин Г. Ф. Биометрия. М.: Высшая школа, 1990. 352 с.
17. Binkley N., Krueger D. B. S. Hypervitaminosis A and Bone. *Nutritional Reviews*. 2000. Vol. 58(5). P. 138–144. doi: 10.1111/j.1753-4887.2000.tb01848.x.
18. Vitamin D status, parathyroid function and femoral bone density in an elderly Swedish population living at home / A. L. Melin, J. Wilske, H. Ringertz, M. Saaf. *Aging (Milano)*. 1999. Vol. 11(3). P. 200–207.
19. Vitamin A differentially regulates RANKL and OPG expression in human osteoblasts / A. Jacobson, S. Johansson, M. Branting, H. Melhus. *Biochem. Biophys. Res. Commun*. 2004. Vol. 322(1). P. 162–167. doi: 10.1016/j.bbrc.2004.07.092.
20. Фармакологія вітаміну D. / І. С. Чекман [та ін.]. *Современная педиатрия*. 2017. 2(82). С. 28–36. doi: 10.15574/SP.2017.82.28.

21. Johansson S., Melhus H. Vitamin A antagonism calcium response to vitamin D in Man. *J. Bone Miner. Res.* 2001. Vol. 16(10). P. 1899–1905. doi: 10.1359/jbmr.2001.16.10.1899.
22. Hypervitaminosis A-induced hepatic fibrosis in a cat / J.M. Gerra [et al.]. *J. of Feline Medicine and Surgery.* 2014. 16. P. 243–248. doi: 10.1177/1098612X13516121.
23. Friedman S.L. Hepatic stellate cells: protean, multifunctional, and enigmatic cells of the liver. *Physiol. Rev.* 2008. Vol. 88. P. 125–172. doi: 10.1152/physrev.00013.2007.
24. Engelking L. R. Vitamin A. *Textbook of Veterinary Physiological Chemistry.* Elsevier inc., 2015. P. 282–287. doi: 10.1016/b978-0-12-391909-0.50044-x.
25. Мартинова Т.В. [та ін.]. Розвиток оксидативного стресу в печінці мишей при експериментальному імунному гепатиті Т-клітинного генезу. *Таврический медико-биологический вестник.* 2012. Т. 15(3). Ч. 1(59). С. 211–215.

**Б. М. Галкін<sup>1</sup>, І. В. Ходаков<sup>2</sup>, Л. М. Хромагіна<sup>2</sup>**

<sup>1</sup>Одеський національний університет імені І. І. Мечникова,  
Біотехнологічний науково-навчальний центр, провул. Шампанський, 2,  
65058, Одеса, Україна, e-mail: bgalkin@ukr.net

<sup>2</sup>Державна установа «Інститут стоматології та щелепно-лицевої хірургії  
НАМН України», лабораторія біохімії, вул. Рішельєвська, 11, 65026, Одеса,  
Україна, e-mail: flavan.ua@gmail.com

## **КОРЕЛЯЦІЯ МІЖ ПОКАЗНИКАМИ ЗАПАЛЕННЯ В ПЕЧІНЦІ ТА ОСТЕОДИСТРОФІЧНИМИ ЗМІНАМИ В КІСТКАХ ЩУРІВ ПРИ ГІПЕРВІТАМІНОЗІ А**

### **Резюме**

**Проблема.** Тривала терапія ретинолом, особливо у випадках використання високих доз, може призводити до значного накопичення вітаміну А в організмі, наслідком чого є такі прояви ознак гіпервітамінозу А, як запалення й розвиток фіброзу печінки та активація деструктивних процесів у кістках. Вивчення кореляції між показниками стану печінки й кісткової системи може бути корисним для контролю стану кісток людини через печінкові показники за тривалого лікування вітаміном А, наприклад, стоматологічних захворювань різної етіології.

**Мета.** Дослідити кореляцію між біохімічними показниками запалення й антиоксидантного захисту у печінці та щільністю й складом трубчастих кісток і хребців у щурів за умовами застосування високої дози вітаміну А на тлі вживання пародонтитогенної дієти.

**Методика.** Експерименти проводили на самцях і самках білих щурів лінії Wistar віком 1 місяць. На першому етапі моделювали пародонтит пародонтитогенною дієтою та визначали вплив цієї дієти на щільність стегнових кісток. На другому етапі на тлі використання цієї дієти моделювали гіпервітаміноз А введенням ретинолу в дозі 8000 МО на 1 кг маси тіла протягом 56 діб. Визначали: ступінь атрофії альвеолярного відростка щелеп, щільність та вміст мінерального (МК) й органічного (ОК) компонентів стегнових кісток (СК) і поперекових хребців (ПХ), активність еластази, каталази, кислій фосфатази, уреазі й вміст малонового діальдегіду (МДА) у тканинах печінки. Між показниками стану печінки та кісток обчислювали коефіцієнти кореляції Пірсона.



**Основні результати.** Утримання шурів на пародонтогенній дієті призвело до суттєвого підвищення щільності СК на 11,4–12,4%. Надлишкове надходження вітаміну А спричинило зниження щільності СК на 6,4–8,8%, ПХ на 9,1–9,2%, зниження вмісту МК у СК на 8,4–12,9%, у ПХ на 11,2–12,7%, підвищення ОК у СК на 3,5–7,8%, у ПХ на 5,2–5,5%. Формування гіпервітамінозу А призвело у тканинах печінки до підвищення активності еластази на 39,9–51,3%, кислої фосфатази – на 23,0–23,2%, уреазі – на 24,7–29,8%, вмісту МДА – на 34,6–63,7%, зниженню активності каталази на 3,1–3,8%. Найбільша кореляція з показниками стану кісток відзначена для активності еластази ( $r > 0,8$ ) й вмісту МДА ( $r > 0,6$ ) у тканинах печінки в загалом для самців і самок. З щільністю і вмістом мінерального компоненту – кореляція негативна, з вмістом органічного компоненту – позитивна. Активність каталази печінки позитивно корелювала з щільністю кісток і вмістом мінерального компоненту ( $r > 0,7$ ) тільки у самців. Активність кислої фосфатази печінки негативно корелювала з щільністю й вмістом мінерального компоненту стегнових кісток ( $r > 0,6$ ) у самців.

**Висновки.** Формування гіпервітамінозу А на тлі пародонтогенної дієти призводить до зниження щільності кісток внаслідок гальмування мінералізації й активації резорбції, до запалення й оксидативного навантаження тканин печінки. Виявлена кореляція між активністю еластази, вмістом МДА в печінці і показниками стану кісток у самців і самок. Активність каталази й кислої фосфатази в печінці корелювали з кістковим показниками тільки у самців.

**Ключові слова:** шури; гіпервітаміноз А; щільність кісток; склад кісток; остеодистрофія; печінка; показники запалення та інтоксикації; кореляція

**B. M. Galkin<sup>1</sup>, I. V. Khodakov<sup>2</sup>, L. M. Khromagina<sup>2</sup>**

<sup>1</sup>Odesa I. I. Mechnikov National University, Biotechnology science-educational centre, Champanskyi lane, 2, 65058, Odesa, Ukraine, e-mail: bgalkin@ukr.net

<sup>2</sup>State establishment “The Institute of stomatology and maxillo-facial surgery National Academy of Medical Sciences of Ukraine”, laboratory of biochemistry, Risheliev's'ka st., 11, 65026, Odesa, Ukraine, e-mail: flavan.ua@gmail.com

## **CORRELATIONS BETWEEN THE INDICATORS OF INFLAMMATION IN THE LIVER AND OSTEODYSTROPHIC CHANGES IN THE BONES IN RATS WITH HYPERVITAMINOSIS A**

### **Abstract**

**Background.** The long-term therapy of dental diseases by the retinol especially in the cases of the use of high doses can lead to the significant accumulation of vitamin A in an organism, the results of which are such manifestations of the hypervitaminosis A signs as inflammation and development of liver fibrosis and activation of the destructive processes in the bones. Studying the correlation between indicators of the states of the liver and the bone system can be useful for monitoring the state of human bones through the liver indicators during long-term treatment with vitamin A, for example the dentistry diseases of different etiologies.



**Objective.** To investigate the correlation between biochemical indicators of inflammation and antioxidant protection in the liver and the density and the composition of tubular bones and vertebrae in rats under the conditions of high-dose vitamin A use against a periodontitogenic diet.

**Materials and methods.** Experiments were performed on male and female white Wistar rats aged 1 month. At the first stage, periodontitis was simulated with a periodontitogenic diet and the effect of this diet on the density of femur bones was determined. At the second stage, against the background of using this diet, hypervitaminosis A was simulated by introducing retinol at a dose of 8000 IU per 1 kg of body weight for 56 days. The following parameters were determined: degree of atrophy of alveolar process of the jaws, density and content of the mineral (MC) and organic (OC) components of the femurs (FF) and lumbar vertebrae (LV), the activities of elastase, catalase, acid phosphatase, urease and the content of malondialdehyde (MDA) in liver tissues. Pearson's correlation coefficients were calculated between liver and bone parameters.

**Results.** Keeping rats on a periodontitogenic diet led to a probable increase in F density: by 11.4–12.4%. The excess intake of vitamin A caused a decrease in the density of FF by 6.4–8.8%, LV by 9.1–9.2%, a decrease in the content of MC in FF by 8.4–12.9%, in LV by 11.2–12.7%, increase of OK in FF by 3.5–7.8%, in LV by 5.2–5.5%. The formation of hypervitaminosis A in liver tissues led to an increase in elastase activity by 39.9–51.3%, acid phosphatase activity by 23.0–23.2%, urease activity by 24.7–29.8%, MDA content by 34.6%–63.7%, a decrease in catalase activity by 3.1–3.8%. The highest correlation with bone state indicators was noted for elastase activity ( $r > 0.8$ ) and MDA content ( $r > 0.6$ ) in liver tissues for male and female rats in general. The correlation was negative with the density and content of the mineral component, and positive with the content of the organic component. Liver catalase activity was positively correlated with bone density and mineral content ( $r > 0.7$ ) only in males. Liver acid phosphatase activity was negatively correlated with the density and content of the mineral component of femur bones ( $r > 0.6$ ) in males.

**Conclusions.** The hypervitaminosis A formation against the background of a periodontogenic diet leads to a decrease in bone density due to the inhibition of mineralization and the activations of bone resorption, and to inflammation and oxidative stress in liver tissues. The reliable correlation between elastase activity, MDA content in liver and the bone state indicators in male and female rats was revealed. The activities of catalase and acid phosphatase in liver were reliably correlated with the bone parameters only in males.

**Key words:** rats; hypervitaminosis A; bone density; bone composition; osteodystrophic; liver; markers of inflammation and intoxication; correlation

## References

1. Sokolova I.I., Yaroshenko O.G., Oleynichuk V.V. (2020) *Vitamin therapy in dentistry: educ.-method. guide for interns, dentists and students of dent. faculty* [Vitaminoterapiya v stomatologii: navch.-metod. posibnyk dlya likariv-interniv, likariv-stomatologiv ta studentiv stomat. fac.-tu], Kharkiv: KhNMU, 32 pp.
2. Cagetti M.G., Wolf T.G., Tennert C., Camoni N., Lingström P., Campus G. (2020) «The role of vitamins in oral health. A systematic review and meta-analysis», *Int. J. Environ. Res. Public Health.*, 17(938), pp 1–22, doi: 10.3390/ijerph17030938
3. Mochulska O.M., Boyarchuk O.R., Kinash M.I., Vorontsova T.O., Volianska L.A. (2021) «The effects of vitamins A, E, D, disorders of their metabolism and the assessment of level of vitamin security in children (literature review)» [«Efekty vitaminiv A, E, D, porushennya yikh obminu ta otsinka rivnya vitaminnoi

- zabezpechennosti v ditey (oglyad literatury)», *Modern Pediatrics. Ukraine*, 2(114), pp 58–66, doi: 10.15574/SP.2021.114.58
4. Rathee M., Kundu R. (2013) «Vitamin A and oral health: a review», *Indian J. of Applied Research.*, 3, 2 pp, doi: 10.15373/2249555X/OCT2013/109
  5. V'yunytska L.V., Palyvoda K. O. (2006) «Hypotheses concerning vitamin A a mechanism of action» [«Gipotezy shchodo mekhanizmu dii vitaminu A»], *Ukr. Med. Mag.*, 3(53), pp 33–38.
  6. Gorobets A.O. (2019) «Vitamins and microelements as specific regulators of physiological and metabolic processes in the body of children and adolescents» [«Vitaminy i mikroelementy yak spetsyfichni regulatory fiziologichnykh ta metabolichnykh protsesiv v organismi ditey ta pidlitkiv»], *Ukr. J. Perinatology and Pediatrics*, 4(80), pp 75–92, doi: 10.15574/PP.2019.80.75
  7. Ionov I.A., Bozhkov A.I., Lun'kova O.E., Ketyrynych O.O., Gaviley O.V. (2022) «Features of vitamin A deposition in the body of chickens and rats» [«Osoblyvosti deponuvannya vitaminu A v organismi kurey ishchuriv»], Fifth International Conference of Young Scientists: Kharkiv Natural Science Forum (May 19–20, 2022, Kharkiv): collection of theses. – Kharkiv: KhNPU named G.S. Skovoroda, pp 19–22.
  8. Bozhkov A., Ionov I., Kurhuzova N., Novikova A., Katerynych O., Akzhyhitov R. (2022) «Vitamin A intake forms resistance to hypervitaminosis A and affects the functional activity of the liver», *Clinical Nutrition Open Science*, 41, pp 82–97, doi: 10.1016/j.nutos.2021.12.003
  9. Castaño G., Etchart C., Sookoian S. (2006) «Vitamin A toxicity in a physical culturist patient: a case report and review of the literature», *Annals of Hepatology*, 5(4), pp 293–295, doi: 10.1016/S1665–2681(19)31992–1
  10. Ribaya-Mercado J.D., Blumberg J.B. (2007) «Vitamin A: Is It a risk factor for osteoporosis and bone fractures?», *Nutrition Reviews*, 65(10), pp 425–438, doi: 10.1301/nr.2007.oct.425–438
  11. Sy A. M., Kumar S. R., Steinberg J., Garcia-Builtrago M.T., Benitez L.R.A. (2020) «Liver damage due to hypervitaminosis», *ACG Case Rep. J.*, 7, 3 pp, doi: 10.14309/crj.0000000000000431
  12. Ross D.A. (2002) «Recommendations for vitamins A supplementation», *J. of Nutrition*, October, pp 2902S–2906S, doi: 10.1093/jn/132.9.2902S
  13. Hough S., Avioli L.V., Muir H., Gelenderblom D., Kurasi H., Slatopolsky E., Bergfeld M.A., Teitelbaum S.L. (1988) «Effects of hypervitaminosis A on bone and mineral metabolism of the rat», *Endocrinol.*, 122(6), pp 2933–2939, doi: 10.1210/endo-122-6-2933
  14. Sukmanskij O.I., Makarenko O.A. (2006) The experimental model of generalized periodontitis [«Eksperimental'naya model generalisovannogo parodontyta»], *Bull of Dent.*, 2, pp 2–3.
  15. Makarenko O.A., Khromagina L.M., Khodakov I.V., Maykova G.V., Mudrik L.M., Kika V.V., Mogilevs'ka T.V. (2022) *Research methods for the state of intestines and bones in laboratory rats. Manuals (2022) [Metody doslidzhennia stanu kishechnyku ta kostok u laboratornykh shchuriv. Dovidnyk]*, Odesa: S.L. Nazarchuk, p 81.
  16. Santoso A. (2018) «Utilising Fisher's-Z transformation for item selection», *Anima Indones. Psychol. J.*, 33(3), pp 178–189, doi: 10.24123/aipj.v33i3.1694
  17. Binkley N., Krueger D.B.S. (2000) «Hypervitaminosis A and Bone», *Nutritional Reviews*, 58(5), pp 138–144, doi: 10.1111/j.1753–4887.2000.tb01848.x
  18. Melin A.L., Wilske J., Ringertz H., Saaf M. (1999) «Vitamin D status, parathyroid function and femoral bone density in an elderly Swedish population living at home», *Aging (Milano)*, 11(3), pp 200–207.
  19. Jacobson A., Johansson S., Branting M., Melhus H. (2004) «Vitamin A differentially regulates RANKL and OPG expression in human osteoblasts», *Biochem. Biophys. Res. Commun.*, 322(1), pp 162–167, doi: 10.1016/j.bbrc.2004.07.092
  20. Chekman I.S., Gorchkova N.O., Berezhniy V.V., Davidiuk A.V., Roman'ko M.R. (2017) «Pharmacology of vitamin D» [«Farmakologiya vitaminu D»], *Modern Pediatrics*, 2(82), pp 28–36, doi 10.15574/SP.2017.82.28
  21. Johansson S., Melhus H. (2001) «Vitamin A antagonism calcium response to vitamin D in Man», *J. Bone Miner. Res.*, 16(10), pp 1899–1905, doi: 10.1359/jbmr.2001.16.10.1899
  22. Gerra J.M., Daniel A.G.T., Aloia T.P.A., Siquera A., Fukushima A.R., Simões D.M.N., Reche-Júior A., Cogliati B. (2014) «Hypervitaminosis A-induced hepatic fibrosis in a cat», *J. of Feline Medicine and Surgery*, 16, pp 243–248, doi: 10.1177/1098612X13516121
  23. Friedman S.L. (2008) «Hepatic stellate cells: protean, multifunctional, and enigmatic cells of the liver», *Physiol. Rev.*, 88, pp 125–172. doi: 10.1152/physrev.00013.2007
  24. Engelking L.R. (2015) *Vitamin A*, Textbook of Veterinary Physiological Chemistry. – Elsevier inc., pp 282–287, doi: 10.1016/b978-0-12-391909-0.50044-x
  25. Martynova T.V., Makogon N.V., Bryzgina T.M., Pavlovich S.I., Sukhina V.S., Grushka N.G., Yanchiy R.I. (2012) «Development of oxidative stress in the liver of mice with experimental T cell-mediated immune hepatitis» [«Rozvytok oksydatyvnoho stress v pechintsy myshey pry eksperymentalnomu imunnomu gepatyti T-klitynnoho genesus»], *Tauride Medical and Biological Bull.*, 15(3), part 1(59), pp 211–215.